



CI- Versorgung bei Kindern aus chirurgischer Sicht

I. Todt


HNO- Klinik, Unfallkrankenhaus Berlin



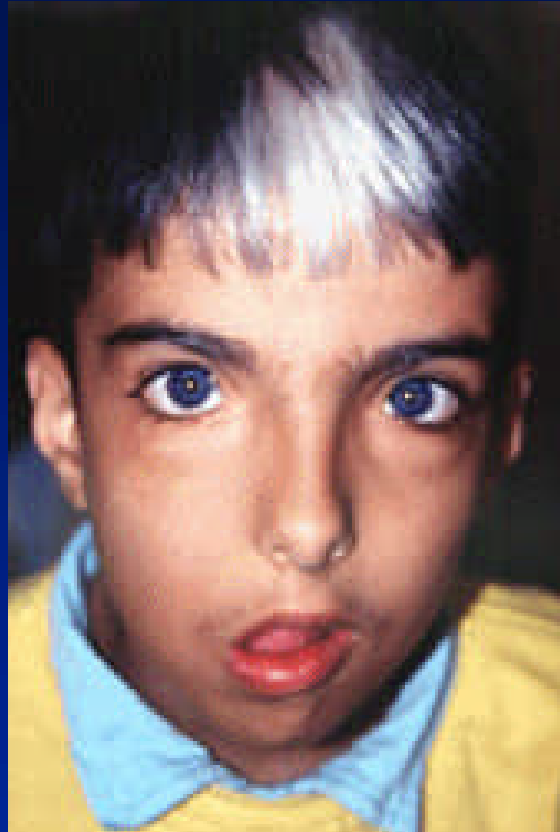


Besonderheiten:

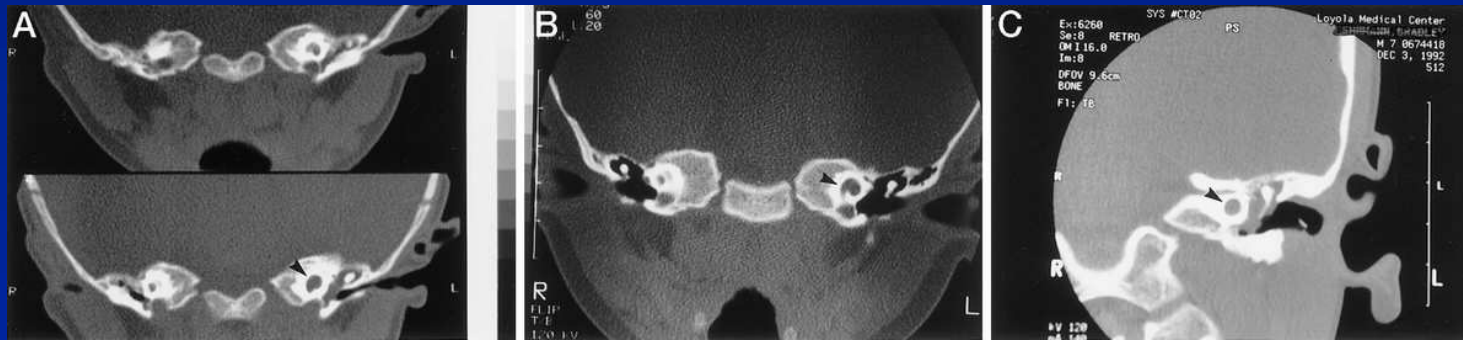
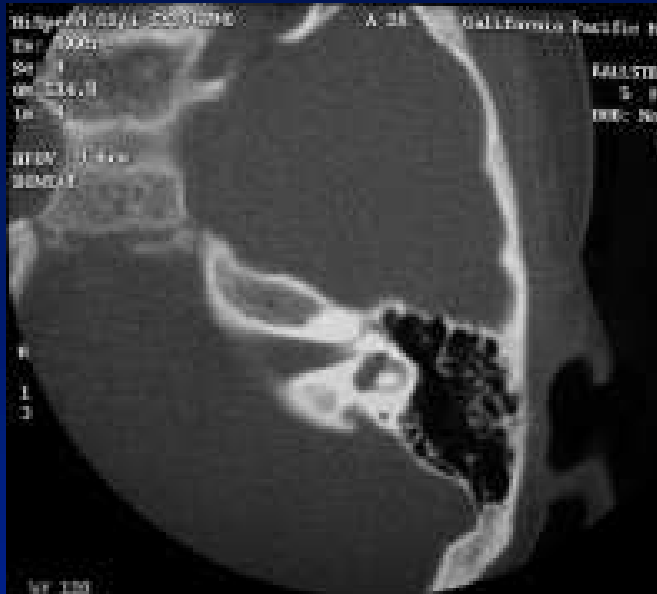	Erwachsene	Kinder
Anomalien		x
Otitis media		x
Mastoiditis		x
Cholesteatome	x	
OP Modifikationen wegen Voroperationen	x	
Bilaterale Versorgung	zweizeitig	zeitnah, zweizeitig




Anomalien:



Anomalien:



Otitis media/ Mastoiditis:



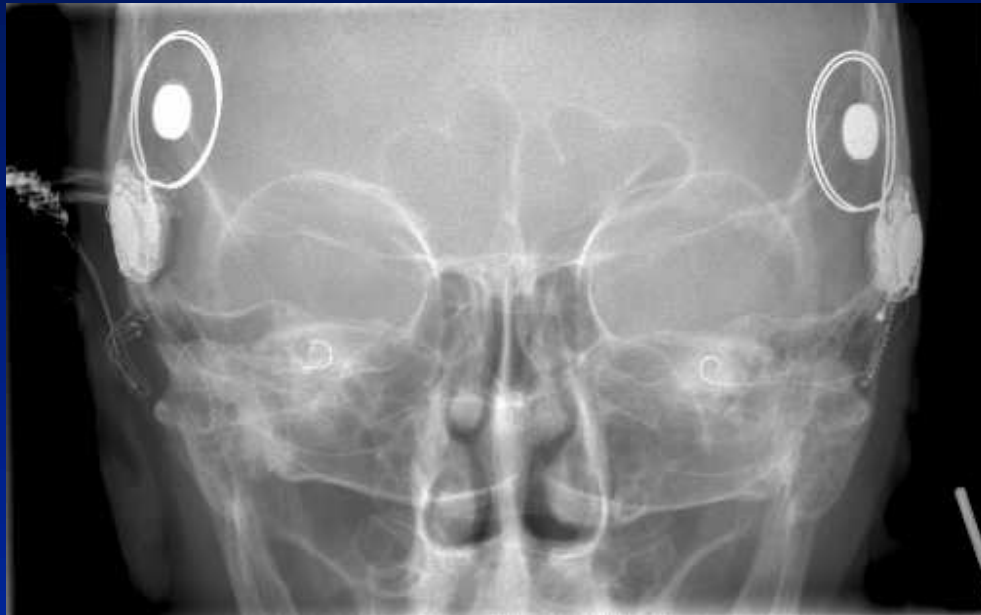- praoperative Adenotomie

- zweizeitiges Vorgehen
 1. Sanierung dann
 2. CI- Versorgung


Überprüfung der Hörschwelle
nach Mastoidektomie



Bilaterale Versorgung:

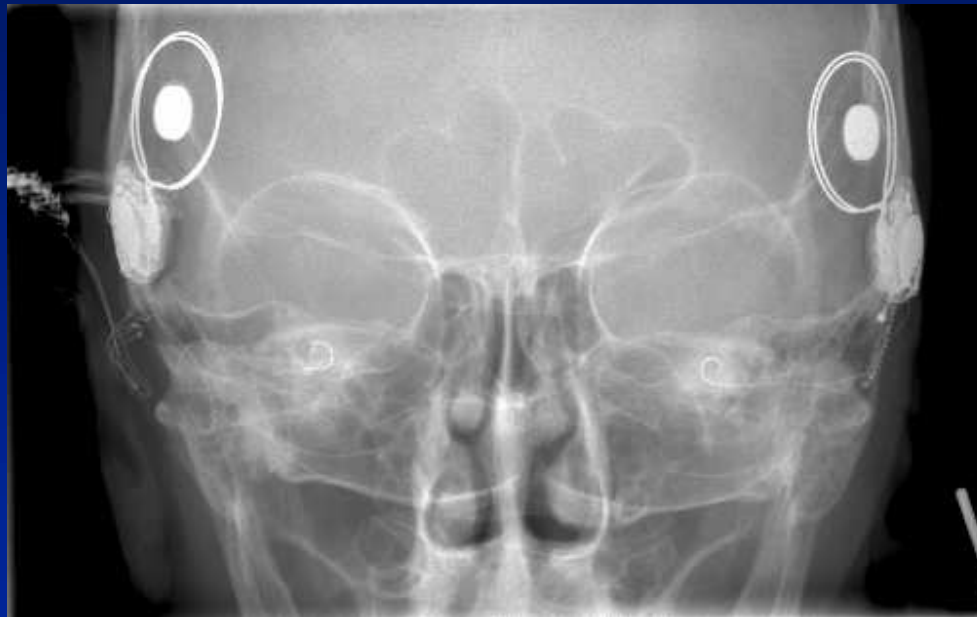


- bilaterale Versorgung ist Standard
- zweizeitige Versorgung (außer bei Meningitis)
- Safety first !!

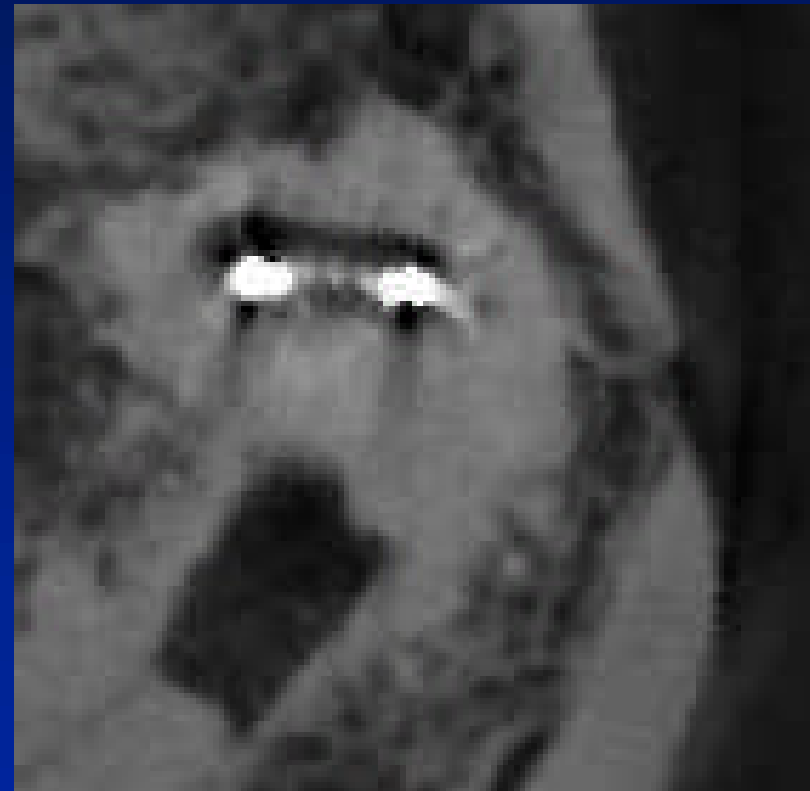
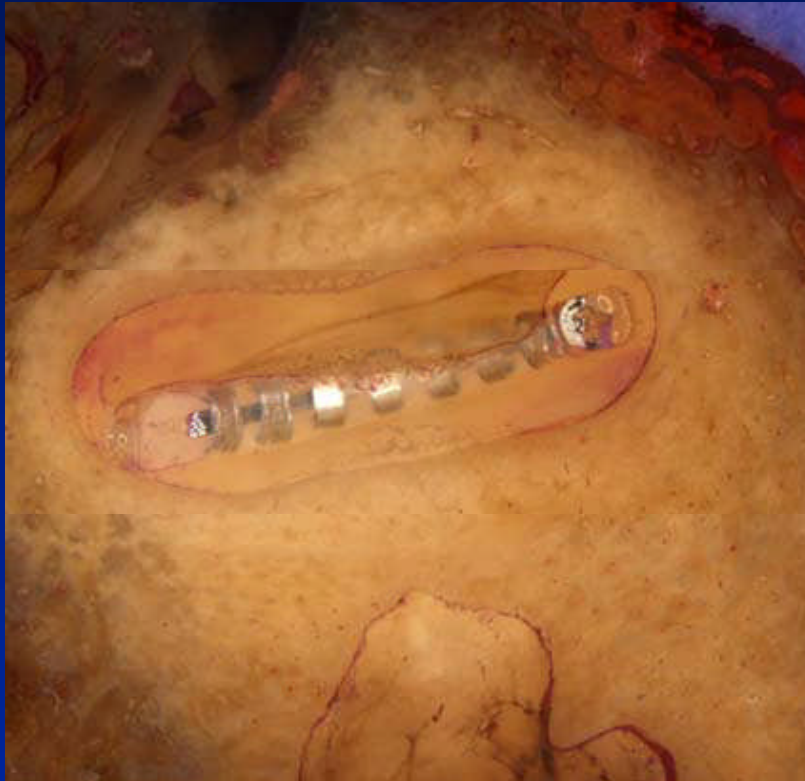

Qualitätskontrolle:


- postoperative Qualitätskontrolle



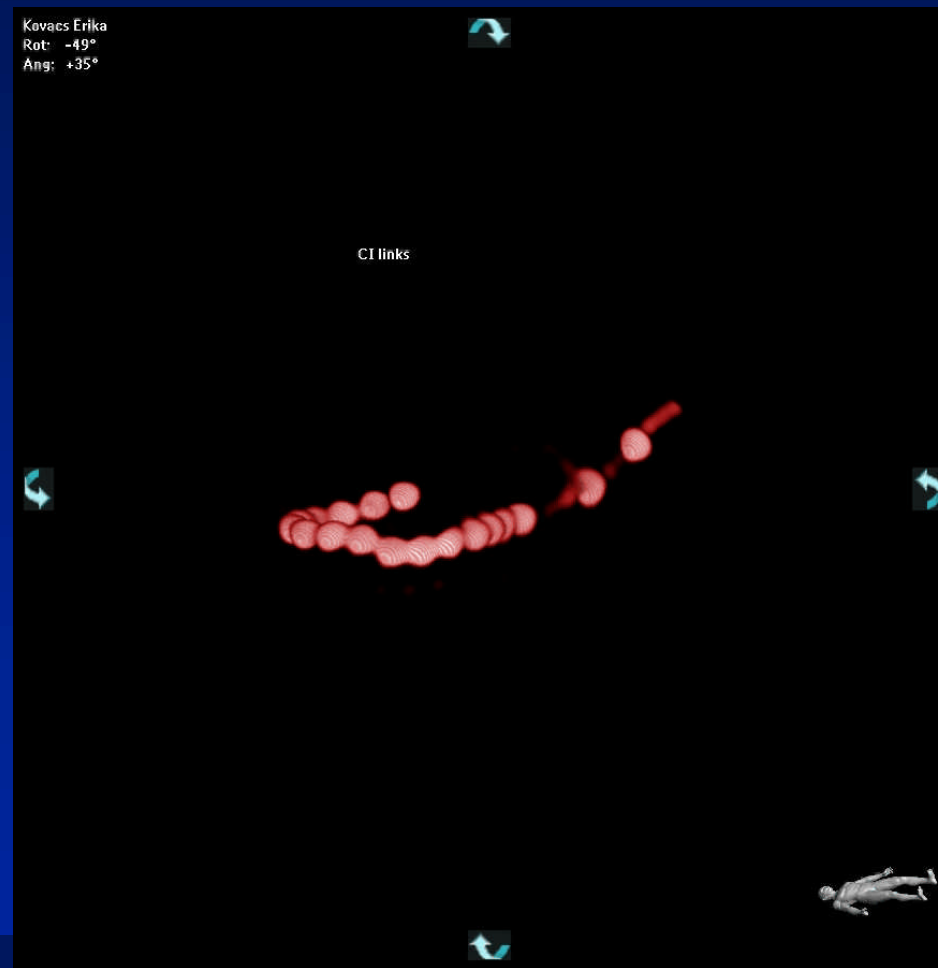
Histol./ Rotationstomographie



Kurzweg 2008



Qualitätskontrolle:



Vertigo:


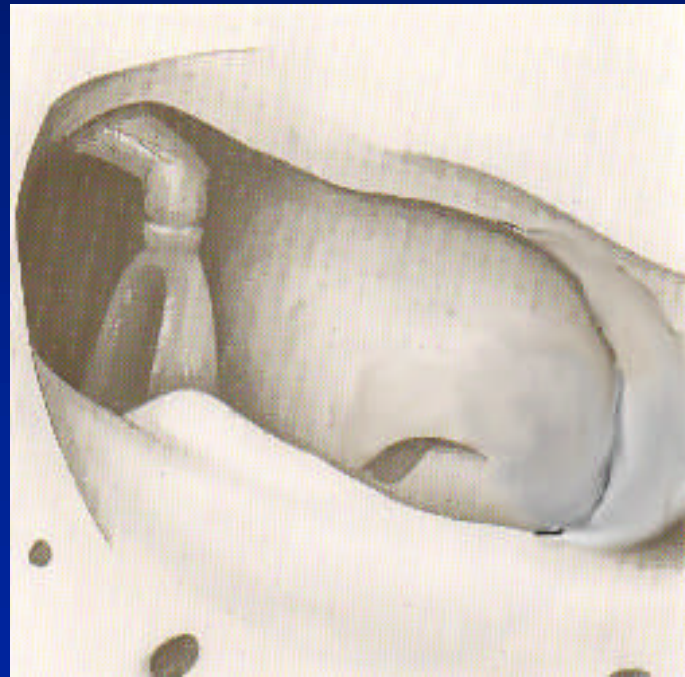
Wiener – Vacher et al., 2009

1. Veröffentlichung zu Beteiligung der Gleichgewichtsrezeptoren bei Kindern
nach CI OP



Vertigo:

**Korrellation zwischen OP Technik und postoperativen Schwindelbeschwerden
nach Cochlear Implant (Todt et al., 2008)**



Vertigo:

Bundesweit erste Klinik, welche eine Überprüfung des Gleichgewichtsorgans bei Kleinstkindern vor und nach Cochlear Implant Versorgung durchführt.



An aerial photograph of a large, modern hospital complex. The main building is a large, multi-story structure with a prominent helipad on the roof, marked with a green and yellow landing pad. The building has a mix of yellow and grey facades, with several glass-enclosed stairwells. The complex is surrounded by lush green trees, and in the background, a city skyline with various residential and commercial buildings is visible under a clear blue sky. The text "Danke für Ihre Aufmerksamkeit !" is overlaid in the center of the image.

Danke für Ihre Aufmerksamkeit !